

# (Andere) huidproblemen bij transplantatiepatiënten

Dr. S. Lanssens  
Dermatologie – UZ Gent



- ➔ **20% van de transplantatiepatiënten vindt dat hun levenskwaliteit te lijden heeft onder de huidproblemen**

## Overzicht

- **Huidproblemen door immunodepressiva**
  - Cyclosporine A
  - Corticosteroiden
- **Huidproblemen tgv immunodepressiva**
  - Huidinfecties

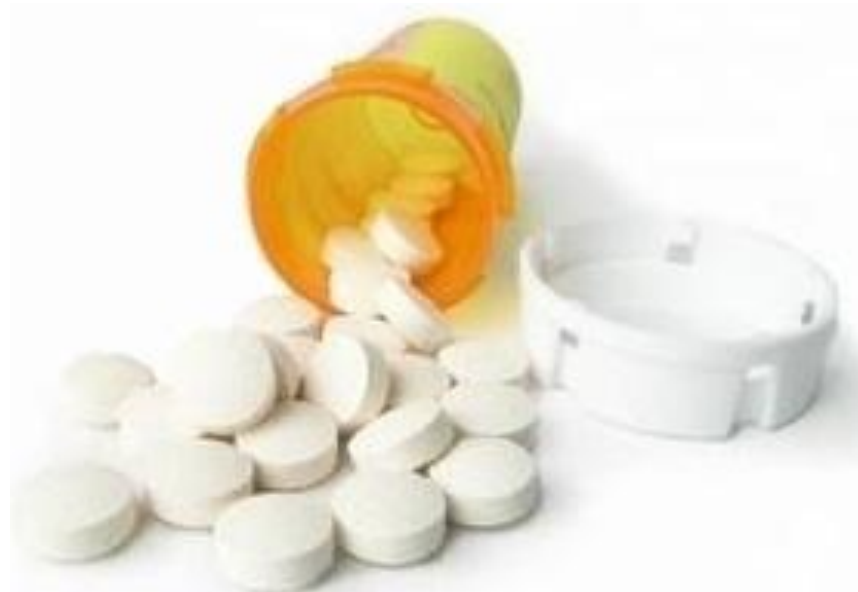

"I didn't experience any of the side effects listed in the enclosed literature. Should I be concerned?"

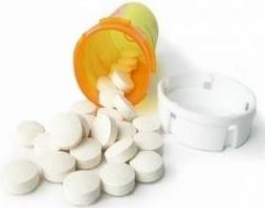## Huidproblemen door corticosteroiden



Weinig door corticosteroiden in zalven



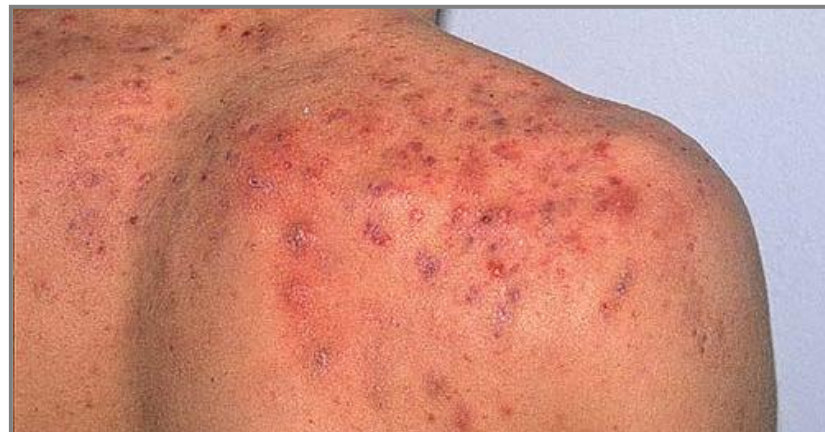Veelal door corticosteroiden in pilvorm



## Huidproblemen door corticosteroiden

### ➔ Acne

- ➔ Voornamelijk bij postpubertaire patiënten: 25% van de volwassenen
- ➔ Voornamelijk bij mannen
- ➔ Meestal schouders en rond de mond
- ➔ Dosisafhankelijk maar bij iedere patiënt anders





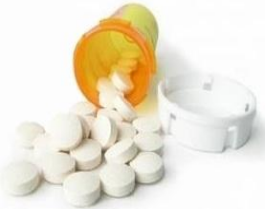## Huidproblemen door corticosteroiden

### ➔ **Striemen**

- ➔ Door verminderde sterkte huidstructuur
- ➔ Door gewichtschommelingen (!)
  - ➔ Proberen te vermijden
- ➔ Verminderen in kleur na bepaalde tijd

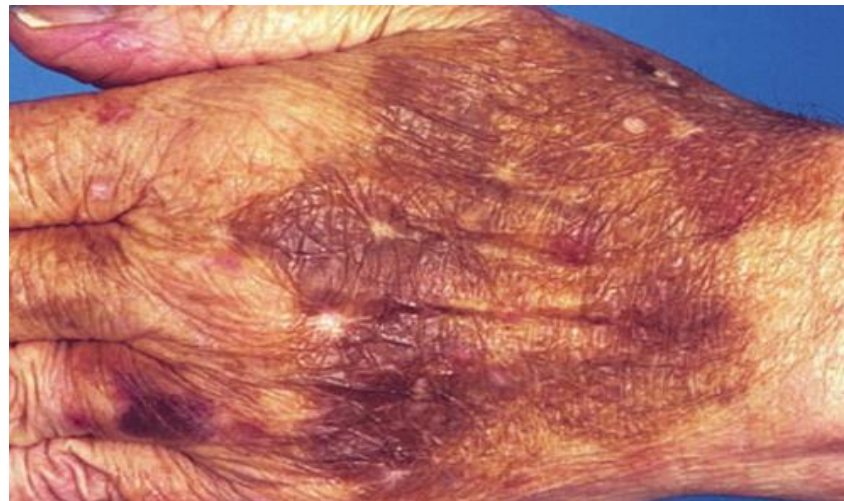




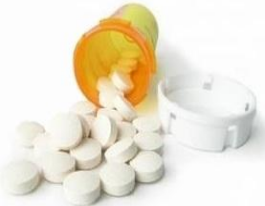

## Huidproblemen door corticosteroïden

- ➔ **Blauwe plekken en huidverdunning**
  - ➔ Door langduring corticosteroïden in te nemen
  - ➔ Irreversibel
  - ➔ Hydratatie belangrijk!







## Huidproblemen door cyclosporine A

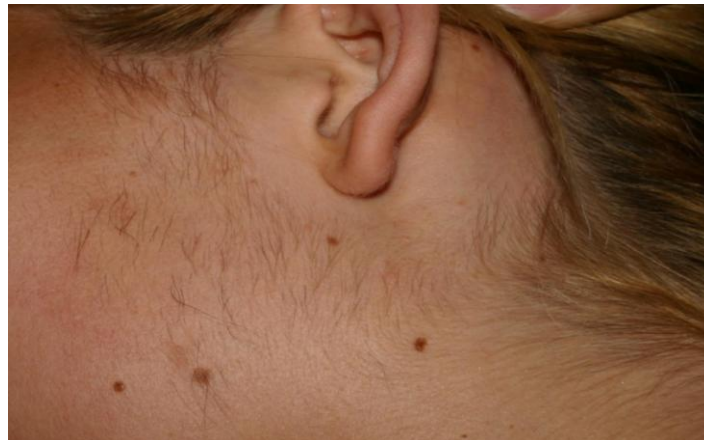

Cyclosporine A



## Huidproblemen door cyclosporine A

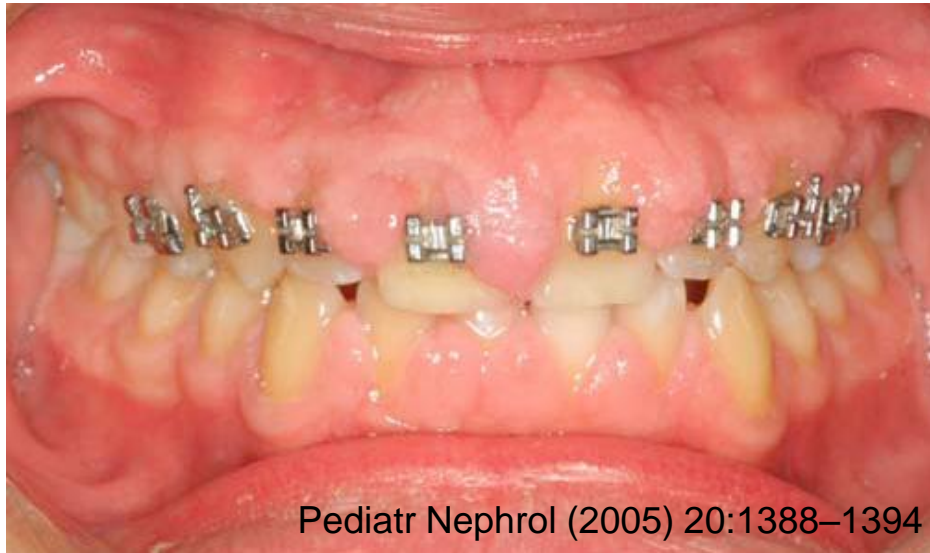
- ➔ **Toename haargroei**
  - ➔ Tot 7/10 patiënten
  - ➔ Veelal baardregio en/of wenkbrauwen
    - ➔ Epileren/scheren/laser/...
  - ➔ Veelal eerste maanden na start cyclosporine A
  - ➔ Effect vermindert indien dosis cyclosporine A vermindert





## Huidproblemen door cyclosporine A

- ➔ **Tandvleesovergroei**
  - ➔ Tot 1/3 van de patiënten
  - ➔ Tandplak en verminderde tandhygiëne aan de oorsprong
    - ➔ Minstens 2x/j naar tandarts!





● metabole en cardiovasculaire aandoeningen

Universitair Ziekenhuis Gent



# HUIDINFECTIES

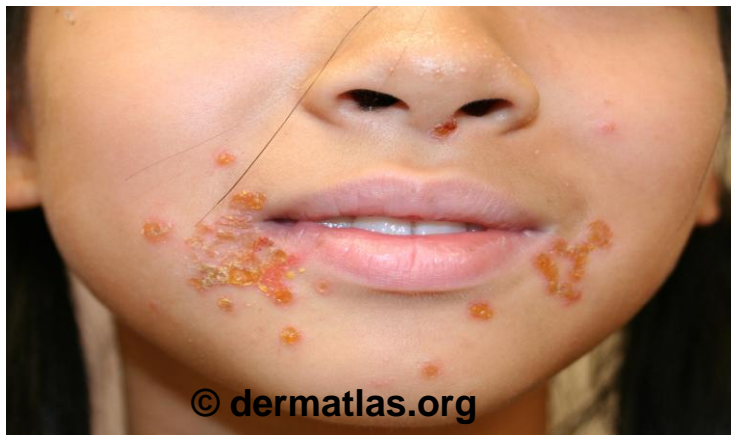## Bacteriële infecties van de huid

- ➔ **Impetigo contagiosum**
- ➔ **Erysipelas**
- ➔ **Pitted keratolysis**



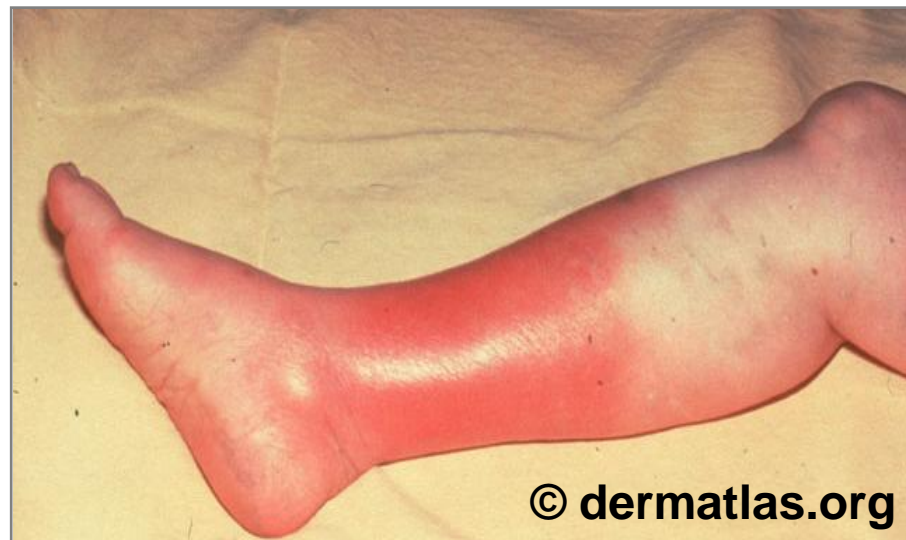## Impetigo contagiosum

- Goudgele korstjes
- Zeer besmettelijk
  - Binnen patiënt
  - Tussen huisgenoten
- Kan ook blaren geven!



# Erysipelas

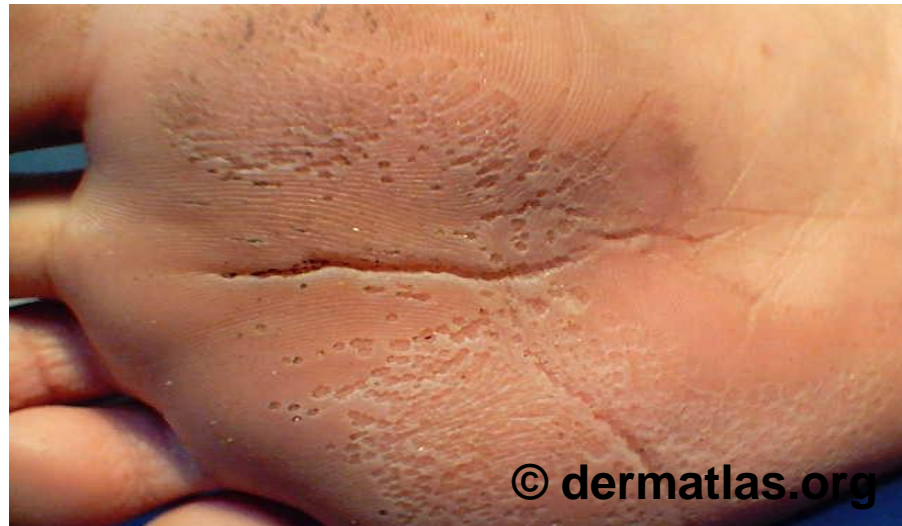- ➔ **wondroos**
  - ➔ Rood, gezwollen, pijnlijk
  - ➔ Algemene ziek zijn/koorts
  - ➔ Opname ziekenhuis noodzakelijk





## Pitted keratolysis

- ➔ **Overgroei bacteriën thv voetzolen**
  - ➔ Verschijnen van putjes in de voetzolen
  - ➔ Zeer slechte geur!!

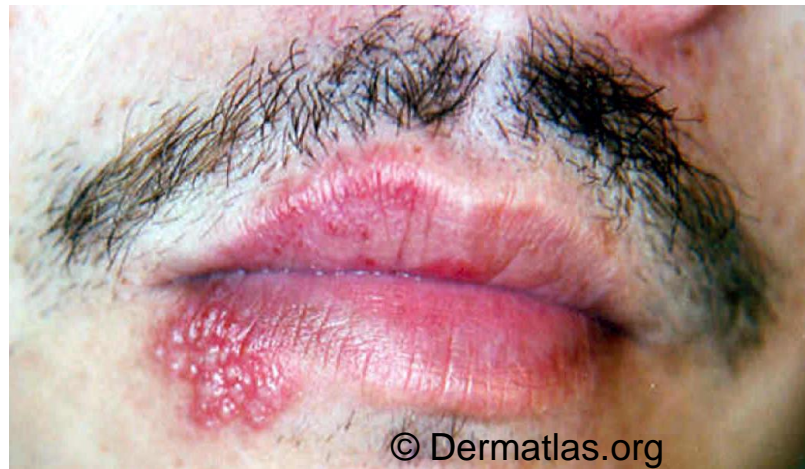

## Virusinfecties van de huid

- **Herpesvirussen:**
  - Herpes simplex virus: koortsblaas
  - Varicella Zoster virus: windpokken en zona
  
- **Humaan papilloma virus:**
  - Wratten

## Herpes simplex (koortsblaas)

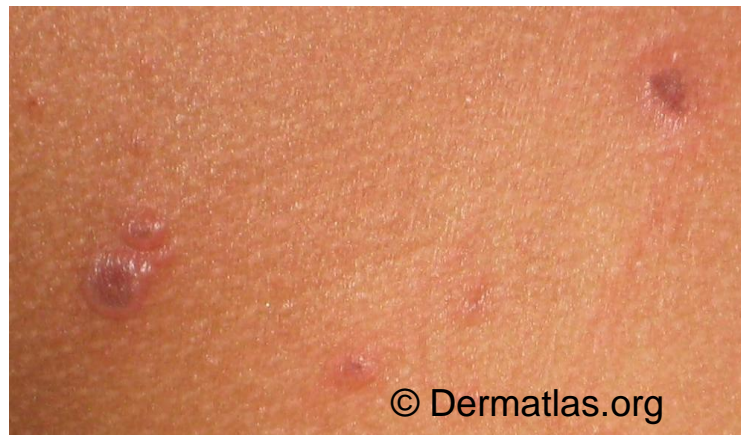- ➔ 50% van de transplantatiepatiënten
- ➔ Rond de mond/genitaal
- ➔ Kan uitgelokt worden door de zon
  - ➔ Zonprotectie van de lippen zeer belangrijk!



© Dermatlas.org

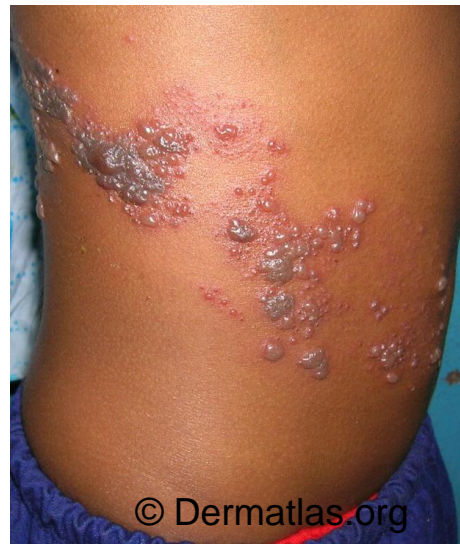## Varicella zoster (windpokken)

- **Kinderziekte maar kan ook bij volwassenen!**
  - Volwassene = zieker en meer complicaties
  - Zeer besmettelijk
- **Verwittig arts als je als transplantatiepatiënt die dit nog niet heeft meegemaakt in contact komt met patiënt met windpokken of zona!**



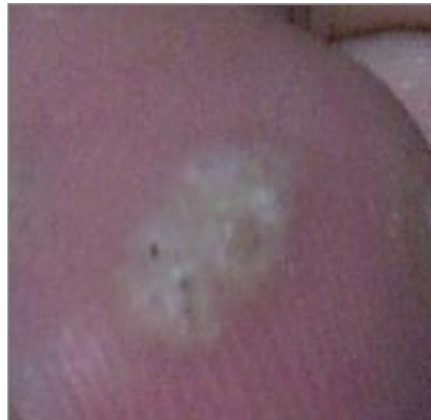## Herpes zoster (zona)

- ➔ Reactivatie van windpokkenvirus
- ➔ Pijnlijke blaasjes in een band aan 1 kant van het lichaam
  - ➔ Kan bij transplantatiepatiënten meer uitgebreid zijn
- ➔ Kan windpokken geven aan mensen die dit nog niet doormaakten
- ➔ Waarschuw arts



## Wrat

- **Meest voorkomende infecties**
  - Na 5 jaar meer dan 50% van de transplantatiepatiënten
- **Vaak dikker en samengestelde wratten**
- **Typisch zijn zwarte puntjes in de wratten**
- **Meer op zonblootgestelde delen**
  - Kunnen vatbaarder maken voor huidkanker



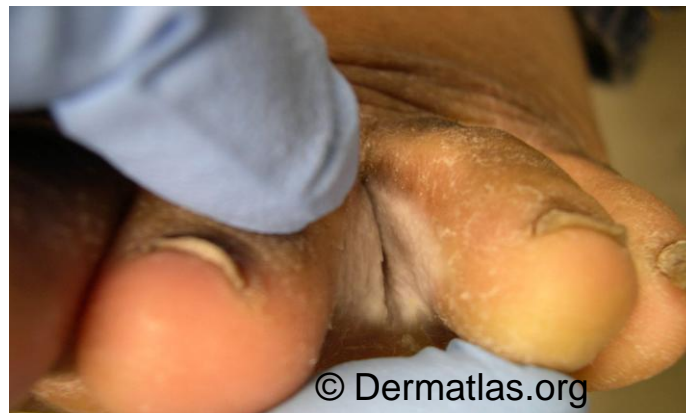## Gist- en schimmelinfecties van de huid

- ➔ **Atleetvoet- schimmelnagels**
- ➔ **Pityriasis versicolor**



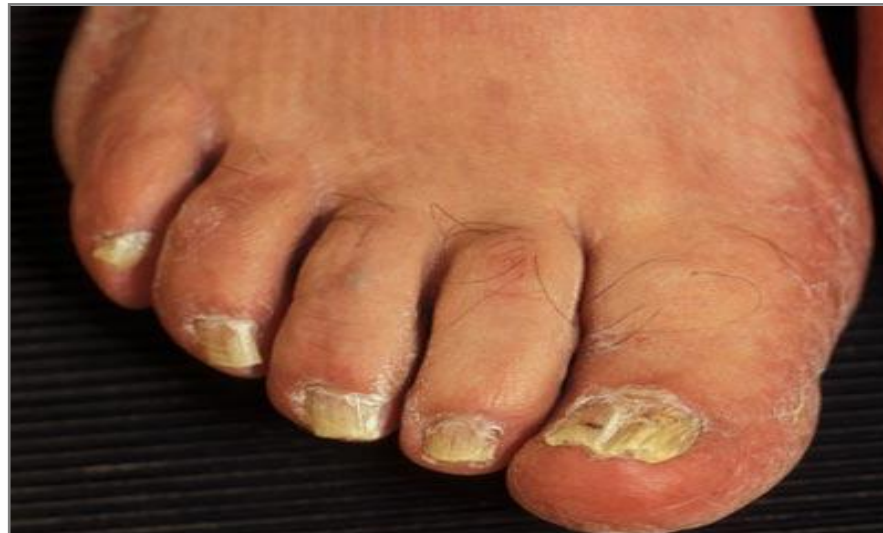## Atleetvoet

- ➔ Meer dan helft van transplantatiepatiënten
- ➔ Witte schilfers en verweking tussen de tenen
  - ➔ Uitbreidend naar rest voetzool
  - ➔ Kan ingangspoort zijn voor wondroos
- ➔ Gemakkelijk te behandelen maar frequent terugkomend
  - ➔ Preventie belangrijk: zie verder



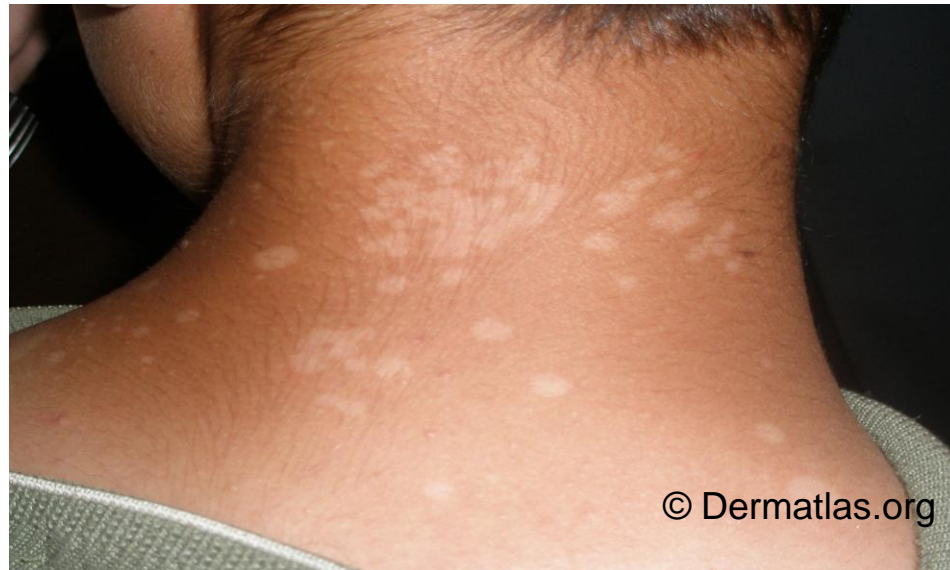## Schimmelnagel

- ➔ Verdikte, brokkelige nagels
- ➔ Moeilijk te behandelen



## Pityriasis versicolor

- ➔ Overgroei van gist op de huid
- ➔ Meest zichtbaar in de zomer
- ➔ Gemakkelijk te behandelen maar frequent terugkomend.



## Preventie

- ➔ **Goed ontsmetten bij elke verwonding**
- ➔ **Na sport (incl zwemmen):**
  - ➔ steeds goed afdrogen van tussenteenruimten
  - ➔ gebruik maken van ontsmettende voetbadjes
- ➔ **Regelmatig preventief aanbrengen van ontsmettend en schimmelwerend product in tussenteenruimte (Isobetadine®, Braunol®)**
- ➔ **Jaarlijkse evaluatie door arts**